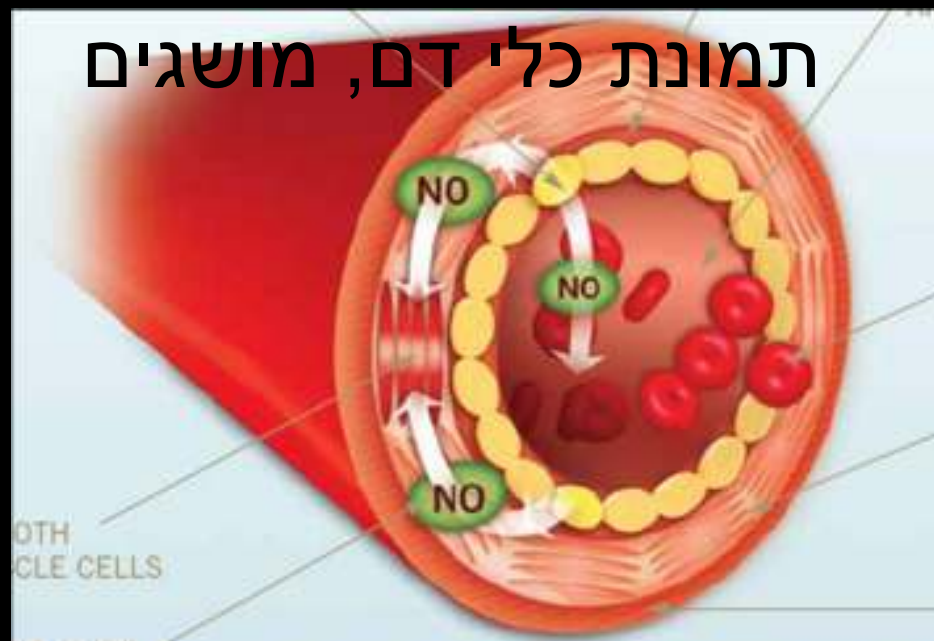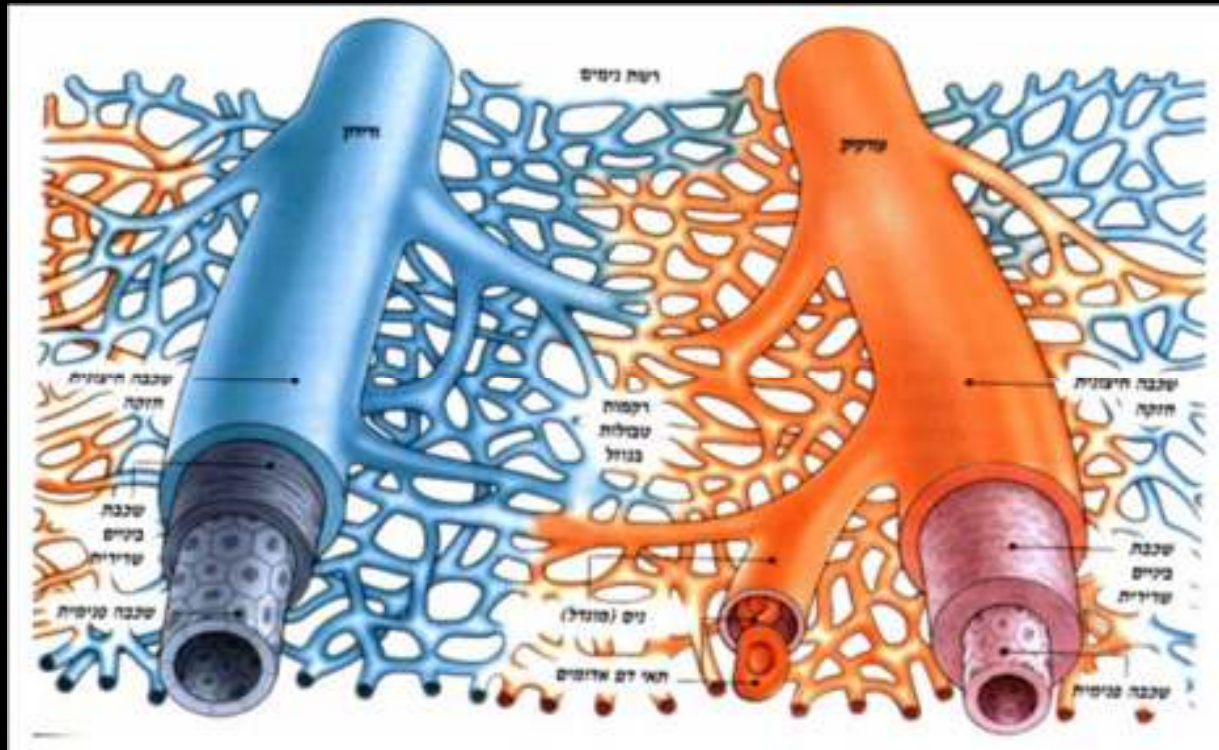


# כלי דם

תמונת כלי דם, מושגים



# כלי הדם



• עורקים

• עורקיקים

• ורידים

• נימים

# עורקים

• הגדרה – כלי דם היוצאים מן הלב

• עורקים מרכזיים:

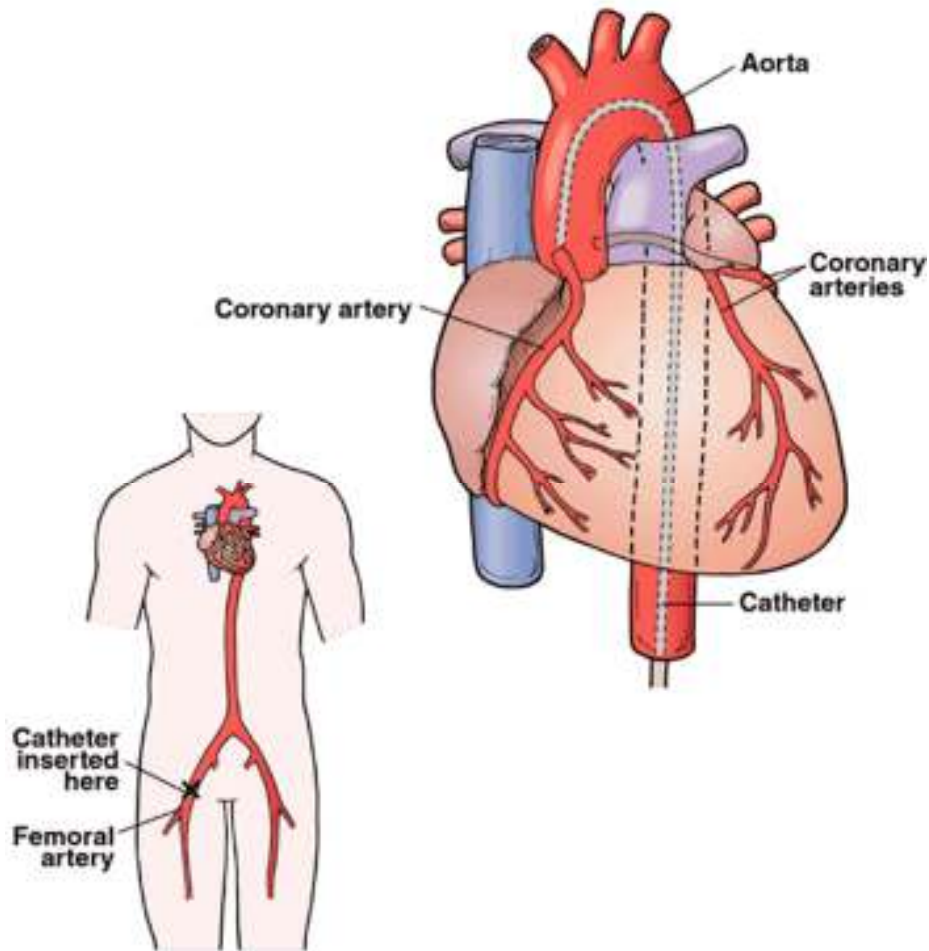
– אבי העורקים (חזי, בטני)

– קרוטיד (עורק הצוואר)

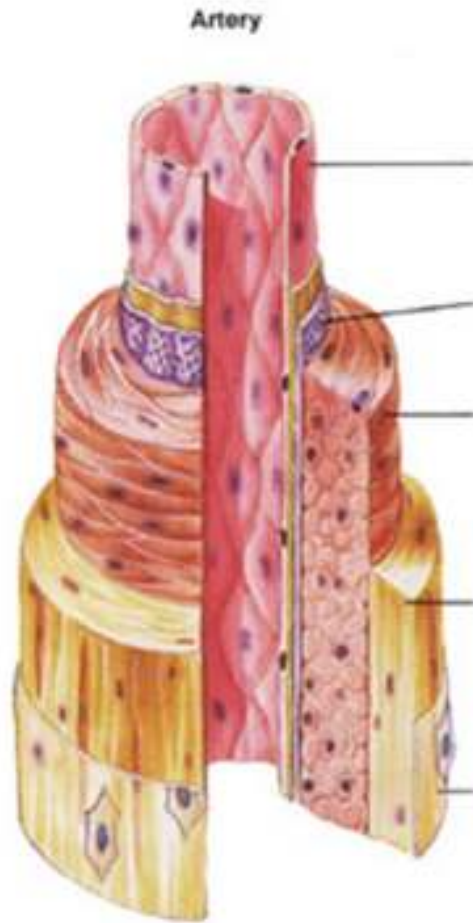
– פמורלי (עורק המפשעה)

– עורק הריאה

– עורקים כליליים



# עורקים (המשך)



## • מבנה העורק -

– שכבה פנימית – דקה:

• חשיבות בתהליכי קרישה

• חומרים המשפיעים על קוטר העורק

• מתחתיה מצטברת הטרשת

– שכבה אמצעית – שריר חלק ואלסטין

– שכבה חיצונית – רקמת חיבור ואלסטין

# עורקיקים

- הגדרה – הסתעפות מעורק לאיבר



# ורידים

